Auszug aus „**teratologie heute**“
Herausgegeben von Jochen Fanghänel,
Michael Behr, Peter Proff

Zur Wirkungsweise okklusaler Aufbissbehelfe

Bernd Kordaß, Rita Lickteig,
Sebastian Ruge, Martin Lotze



Zur Wirkungsweise okklusaler Aufbissbehelfe
Bernd Kordaß, Rita Lickteig, Sebastian Ruge, Martin Lotze

Ein Auszug aus „teratologie heute“
ISBN 978-3-00-045476-9

Herausgeber

Prof. Dr. med. Jochen Fanghänel
Poliklinik für Kieferorthopädie
Universitätsklinikum Regensburg
Franz-Josef-Strauss-Allee 11
D-93053 Regensburg

Prof. Dr. med. dent. Michael Behr
Poliklinik für Zahnärztliche Prothetik
Universitätsklinikum Regensburg
Franz-Josef-Strauss-Allee 11
D-93053 Regensburg

Prof. Dr. med. Dr. med. dent. Peter Proff
Poliklinik für Kieferorthopädie
Universitätsklinikum Regensburg
Franz-Josef-Strauss-Allee 11
D-93053 Regensburg

Gestaltung und Druck

kiebudruck+werbung
Ziegelhof 27
17489 Greifswald
www.kiebu.de

Titelbild

Embryo im Somitenstadium
Foto: J. Fanghänel

© 2014. Alle Rechte vorbehalten.
Nachdruck, auch auszugsweise, nur mit schriftlicher Genehmigung der Herausgeber.

Zur Wirkungsweise okklusaler Aufbissbehelfe – Untersuchungen mit kinematographischen und elektromyographischen Verfahren sowie funktionellem MRT (fMRT)

Bernd Kordaß, Rita Lickteig, Sebastian Ruge, Martin Lotze

Einleitung. Okklusionsschienen zählen zu den häufigsten Maßnahmen bei *kraniomandibulären Funktionsstörungen* (CMD) und anderen funktionellen teratologischen Vorgängen des Kausystems (Al-Ani et al., 2005). Mit ihnen lässt sich, ohne definitive Veränderungen z.B. an den Zahnflächen vorzunehmen, schnell und unkompliziert testen, ob ein Beschwerdebild zahnärztlich-therapeutischen Maßnahmen zugänglich ist. Die Erfahrung zeigt, dass das Eingliedern und Tragen von *Okklusionsschienen* in den meisten Fällen wirksam ist und zu einer *Beschwerdebesserung* beitragen kann (Ommerborn et al., 2010). Dennoch sind die Gründe, warum und wie solche Behelfe wirken, in letzter Konsequenz ungeklärt (Conti et al., 2006). Hintergrund ist, dass wir früher davon ausgingen, dass CMD-Beschwerden zu einem großen Teil durch okklusale Interferenzen verursacht seien – legte doch eine erfolgreiche *Okklusionstherapie* mit Schienen den Schluss nahe, dass die Okklusion des Patienten in der Hauptsache für das Beschwerdebild verantwortlich sei. Neuere Studien zeigen aber ein *multifaktorielles Geschehen,* in denen soziodemographische, psychosoziale, emotional- stressbedingte Faktoren, usw. einen mindestens ebenso wichtigen Einfluss auf das Beschwerdebild haben (Macfarlane et al., 2001). Warum und wie okklusale Schienenbehelfe wirken, wenn die Ursachen für die Beschwerden nicht primär okklusaler Natur sind, bleibt ungeklärt (Carlsson, 2009). Unterschiedliche Mechanismen für den Therapieeffekt werden diskutiert (Tab. 1). Anhand eines Fallbeispiels erfolgreicher *Schienentherapie,* sowie einer Zusammenstellung von Ergebnissen zur Darstellung zerebraler Effekte mit fMRT sollen die Zusammenhänge näher erläutert werden.

Tab. 1: Postulierte Wirkungsmechanismen von Aufbissbehelfen (nach GE Carlsson, 2009).

Okklusale Äquilibrierung
Neurophysiologische Effekte auf das Kausystem
Veränderung der Vertikaldimension
Veränderungen der Kondylus/Fossa-Beziehung
Kognitive Effekte bzgl. Wahrnehmung von Parafunktionen
Entlastung der Kiefergelenke
Entspannung der Muskeln des Kausystems
Placebo-Effekte

Klinische Untersuchung. Eine Patientin (23 Jahre alt) mit kraniomandibulären Dysfunktionen klagte über Kopf- und Gesichtsschmerzen, die zeitweilig, überwiegend tagsüber länger andauernd auftraten und seit ca. 3 Monaten stärker werdend persistierten. Die Schmerzintensität wurde auf einer Ordinalskala (0 = kein Schmerz, 10 = maximal vorstellbarer Schmerz) mit 6 angegeben, die Beeinträchtigung des Wohlbefindens auf einer vergleichbaren Skala mit 4 und die Belastung mit Stress mit 7. Die Patientin gab an, sie würde dazu neigen, manchmal

mit den Zähnen zu pressen und zu knirschen. Klinisch war das *Kiefergelenk* links von lateral druckdolent, im rechten Kiefergelenk konnten Knackgeräusche beim Öffnen und Schließen festgestellt werden. Die Mm. temporales beiderseits, sowie die Mm. masster beiderseits waren druckdolent; Druckdolenzen zeigten sich auch bei Palpation der Nackenmuskulatur. Der isometrische Test zur Analyse der Betroffenheit des M. pterygoideus lat. war für den rechten Muskel positiv. Die Messung der Schneidekantendistanz SKD aktiv betrug 47 mm, passiv war sie 49 mm. Die maximale Bewegungskapazität war bei Protrusion 9 mm, und bei der Bewegung nach rechts- und nach linkslateral jeweils 12 mm. Ein „Gleiten" beim Okkludieren von einer *zentrischen Okklusion* (RP) in Richtung habitueller Interkuspidationsposition IP konnte klinisch nicht festgestellt werden. In IP gab es okklusale Kontakte in allen Stützzonen, keine okklusalen Interferenzen, jedoch deutliche Anzeichen von *Parafunktionen*: Abschliffe, insbesondere an den Frontzähnen, keilförmige Defekte an den Eckzähnen, sowie Zungen – und Wangenimpressionen. Primärdiagnostisch war das Krankheitsbild überwiegend myogen geprägt mit Parafunktionen. Es wurde eine Aufbissschiene im Oberkiefer zur Stabilisierung des Bisses in zentrischer Kondylenposition (Typ Michigan) angefertigt (Abb. 1). Die Schiene sollte so oft wie möglich getragen, in jedem Fall nachts und zum Essen herausgenommen werden.

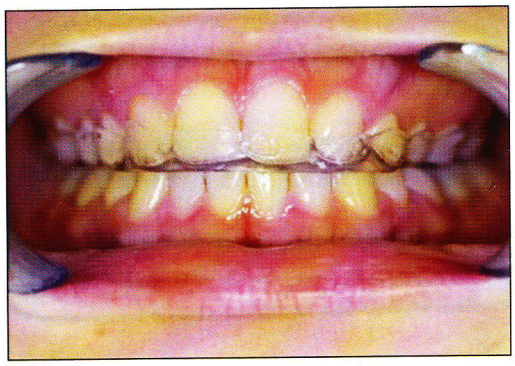

Abb. 1: Michigan-Aufbissschiene mit strukturierdem Okklusionsrelief eingesetzt im Oberkiefer.

14 Tage nach Eingliederung gab die Patientin deutliche Besserung an; die Kopf- und *Gesichtsschmerzen* seien rückläufig und träten nur noch ab und zu auf. Auf der Ordinalskala wurde die Schmerzintensität jetzt mit 2, das Wohlbefinden mit 3 und der Stress eher unverändert mit 6 angegeben.

Zum Zeitpunkt der Eingliederung und 14 Tage post wurden elektromyographische und kinematische Aufzeichnungen der Unterkieferfunktion sowie fMRTs angefertigt.

Instrumentelle Untersuchungen der Unterkieferfunktion. Die Bewegungsfunktion des Unterkiefers wurde mit dem ultraschalllaufzeitbasierten Messsystem Jaw Motion Analyser JMA (Fa. Zebris, D-Isny) aufgezeichnet (Abb. 2 links). Der JMA erfasst die Bewegungen des Unterkiefers dreidimensional unter Berücksichtigung aller Freiheitsgrade (3 translative und 3 rotative) mit Bezug zur Zeit (Messfrequenz: 80 Hz) (Kordaß, 2002). Das Standardmessprotokoll sah vor, dass der Patient den Unterkiefer 3 Mal öffnet und schließt – jeweils aus der habituellen Interkuspidationsposition IP bis zur maximalen Mundöffnung und in die IP-Position wieder zurück (Kordaß et al., 2012). Die IP wurde als Referenzposition für Start und Ziel aller Messungen genommen. Anschließend wurde die Patientin aufgefordert, den Unterkiefer entlang der Zahnreihen nach vorn und zurück, nach rechts und zurück und nach links und zurück zu schieben. Es folgte die Aufzeichnung der Grenzbewegungen in der Sagittalebene (Posselt-Diagramm) und in der Frontalebene – zum Schluss freies Kauen, angewiesenes Kauen nur rechts und nur links mit Gummibär-

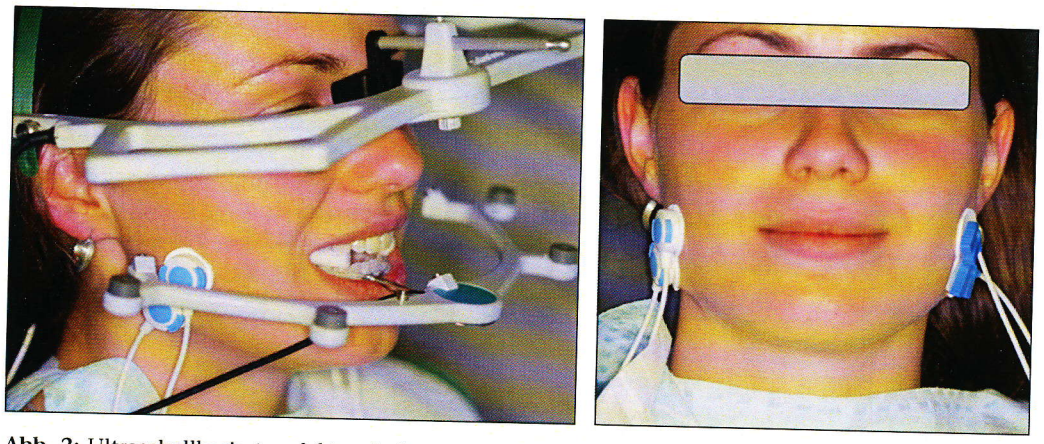

Abb. 2: Ultraschallbasiertes elektronisches Messsystem Jaw Motion Analyser (JMA, Fa. Zebris, D-Isny) und geklebte EMG-Elektroden für die Mm. masseter rechts und links.

chen (Fa. Haribo, Bonn) bis zum Schlucken (Hugger et al., 2013).

Zeitsynchron wurde die *EMG-Aktivität der* Mm. masseter beiderseits registriert. Hierzu waren EMG-Elektroden (Noraxon Dual Electroden, Noraxon, USA-Scottsdale) parallel entlang der Verlaufsrichtung der Mm. masseter auf der tastbar höchsten Erhebung des Muskels beim maximalem Aufbeißen geklebt; die Signale wurden mit dem Messsystem (EMG-8 Bluetooth, Fa. Zebris, D-Isny) abgeleitet (Messfrequenz 1.000 Hz pro Kanal) und im Computer ausgewertet (Software WinJaw, Fa. Zebris, D-Isny). Eine Referenzelektrode wurde postaurikular auf dem Mastoid rechts platziert (Hugger et al., 2012) (Abb. 2 rechts).

Die Muskelaktivität wurde vor der kinematographischen Messung standardisiert zunächst in der Ruhelage des Unterkiefers (Ruheschwebelage ohne Zahnkontakte bei entspannter Muskulatur und aufrechter Kopfhaltung) registriert – anschließend in IP-Position (Anweisung: „Aufbiss fixieren, nicht feste aufbeißen") und in Aufbissschienen-Position. Es folgte die Messung der Muskelaktivität bei maximalem Aufbiss in IP und auf Watterollen. Die Signale wurden gemittelt und in der Einheit µV pro Testmessung ausgegeben.

Gegenüber der Messung bei Eingliederung der Aufbissschiene zeigte sich14 Tage post eine deutliche Verringerung der Signalaktivität beider Mm. masseter in Ruhelage als Zeichen einer generellen Entspannung der Muskulatur (Abb. 3, links). Der M. masseter rechts zeichnete sich beim maximalen Aufbiss auf Watterolle bei der Post-Messung durch erhöhte Aktivität aus, was auf eine Erholung und Wiedererlangung von Beißkräften hindeutete (Abb. 3, rechts).

Auffällig war ferner, dass sich die Koordination der Gelenkbewegungen der rechten gegenüber der linken Seite bei habituellen Öffnungs- und Schließbewegungen nach 14-tägigem Tragen der Aufbissschiene besserte. Das „Balkendiagramm", in dem zeitgleiche Punkte auf den Bewegungsbahnen der Kondylen rechts und links mit einem „Balken" verbunden waren, zeigte eine deutlich parallelere Balkenführung gegenüber der Ursprungsmessung (Abb. 4). Somit ist durch das Tragen der Aufbissschiene die Bewegungskoordination beeinflusst worden.

Bei den *Kaubewegungen* (hier angewiesenes Kauen rechts und links) wurden zeitgleich EMG-Ableitungen der Muskelfunktionen aufgezeichnet. Die kinematische Aufzeichnung des Bewegungsmusters am Inzisalpunkt (Kontaktpunkt der unteren,

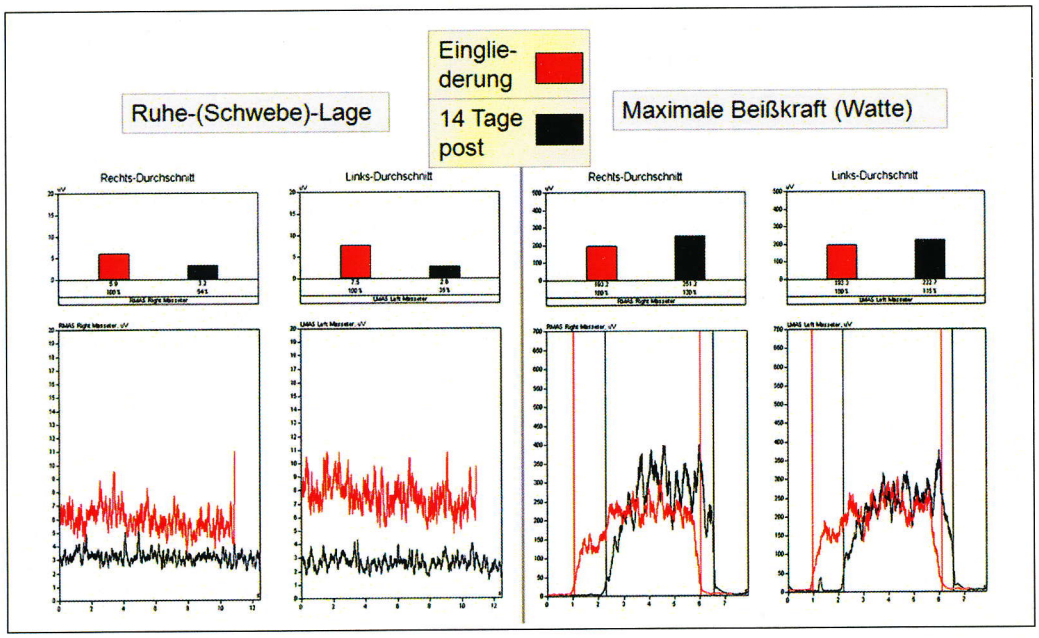

Abb. 3: Auswertung der EMG-Messungen: Auf der linken Seite Reduzierung des Ruhepotentials nach 14 Tagen Tragen der Schiene (schwarze Linie) gegenüber der Ausgangssituation (rote Linie); auf der rechten Seite Aktitivitätserhöhung des Signals bei maximaler Beißkraft auf Watterolle inbesondere beim rechten M. masseter.

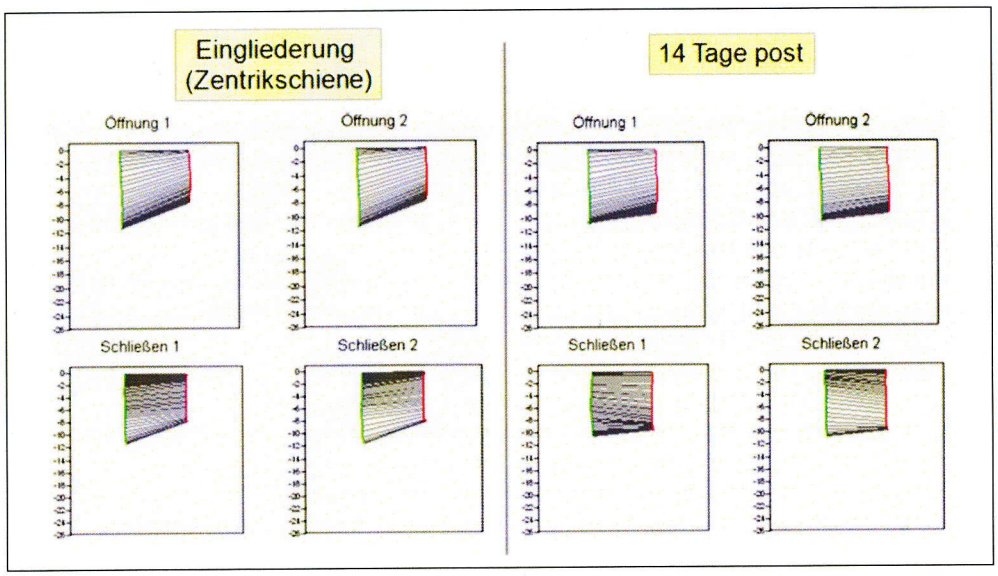

Abb. 4: Balkendiagramme der Öffnungsbewegung bei Eingliederung links und nach 14 Tagen Tragen der Schiene rechts: Die Balken verbinden zeitgleiche Punkte auf den Bewegungsbahnen des rechten und des linken Condylus in Ansicht von kranial (Projektion auf die Horizontalebene, hier: annährend Frankfurter Horizontale). Deutlich parallelerer Verlauf der Balkenlinien Post gegenüber Prä.

mittleren Inzisivi) Prä zeigte keine Änderungen gegenüber Tragen der Aufbissschiene Post (Abb. 5a). Üblicherweise ist der M. masster rechts beim angewiesenen Kauen auf der rechten Seite etwas stärker als auf der linken Seite aktiv; analog beim angewiesenen Linkskauen. Bei der Messung war der M. masseter rechts tendenziell inaktiver - die Beurteilung einer Seitensymmetrie war bei Eingliederung der Aufbissschiene unklar, deutlich gebessert aber nach 14 Tagen (Abb. 5b).
Die Tab. 2 fasst die positiven Effekte durch das Tragen der Aufbissschiene zusammen.

Tab. 2: Kinematographisch, elektromyographisch und klinisch registrierte Effekte durch die Aufbissschiene.

Verbesserung der Seitenkoordination der Kiefergelenkbewegungen
Reduzierung der Ruheaktivität der Kaumuskulatur im Sinne der Entspannung
Erholung der maximalen Beißkräfte
Verbesserung der Koordination der Muskelaktivität
Schmerzminderung

fMRT-Untersuchung. fMRT-Messungen wurden am 3 T Scanner (Siemens Verio, D-Erlangen) mit 32-Kanal-Kopfspule mit üblichen Einstellungen durchgeführt (Echo-planar-EPI, TR: 2000 ms. TE: 30 ms, Flip angle: 90°, FOV: 192x192 mm^2). Für die genaue 3D- Lokalisierung der funktionellen Signale dienten T1-gewichtete Aufnahmen. Das fMRT-Paradigma bestand im Wesentlichen aus 3 unterschiedlichen motorischen Paradigmen vor und nach 14 Tagen Tragen einer Aufbissschiene: Bei dem Paradigma „Okklusion" sollte der Patienten mit einer vorgegebenen Frequenz von 1 Hz den Unterkiefer öffnen und in IP schließen (Tap-Tap-Bewegung); die gleiche Bewegung beim Paradigma „Schiene" nur mit eingesetzter Aufbissschiene. Zusätzlich wurde als Vergleichsmessung auf einen elastischen Ball von 4 cm Durchmesser aufgebissen (Paradigma „Ball"). Alle Paradigmen folgten einem Blockdesign, bestehend aus 5 Ruhe- und 5 Aktionsphasen von jeweils 20 s (10 Scans). Ruhe- und Aktionsphasen wurden farblich mittels eines Beamers eingeblendet. Die fMRT-Daten wurden mit

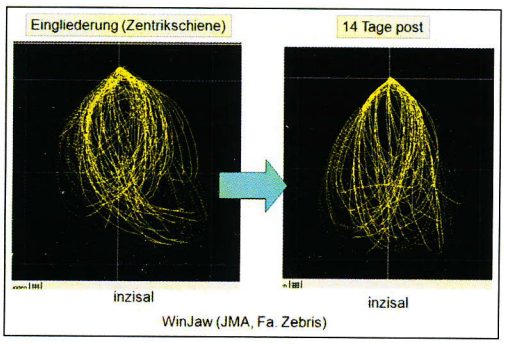

Abb. 5a: Bewegungsmuster der Kaubewegungen (Kaugut Gummibärchen, Fa. Haribo) in Frontalansicht am Unterkieferinzisalpunkt: keine wesentlichen Änderungen im Bewegungsmuster Post gegenüber Prä.

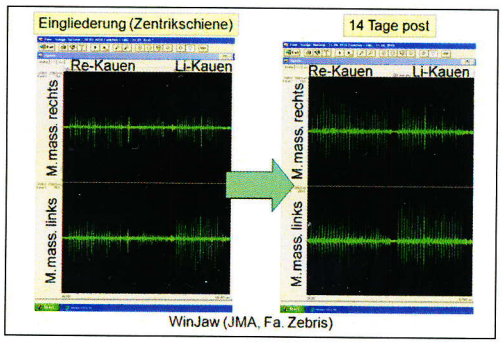

Abb. 5b: Verteilung der EMG-Signal-Bursts bei angewiesenem Kauen rechts und links. Post gegenüber Prä zeichnet sich das EMG-Muster des M. masseter beim angewiesenen Rechtskauen durch stärkere und differenziertere Signale aus als Zeichen einer verbesserten Koordination der muskulären Aktikvität.

der Standardsoftware SPM8 (Wellcome Department Imaging Neuroscience, London. UK) ausgewertet. Das Vorgehen im Detail wurde an anderer Stelle ausführlich beschrieben (Lickteig et al., 2013; Lotze et al., 2011).

Zwei besonders *auffällige* und auch in Gruppenstudien *stabile* Befunde, die im Zusammenhang mit den klinischen und instrumentellen Ergebnissen von besonderem Interesse sind, sollen kurz erläutert werden:

In der Differenz der fMRT-Signalintensität (Post-Prä) zeigte sich in beiden Hemisphären eine Reduzierung verbunden mit einer stärkeren Differenzierung der Repräsentationsmuster, was im Sinne einer Ökonomisierung von Bewegungsmustern interpretiert werden kann (Lotze et al., 2011) (Abb. 6).

Zudem ergab sich eine deutliche Reduzierung des BOLD-Signals (Post – Prä) in der Region der anterioren rechten Insula, in der linken posterioren Insula und in der linken Hemisphäre des Zerebellums (Crus I und II). Effekte konnten in der Region Larsell's HVI des Zerebellums und im rechten Gyrus präcentralis (primär motorischer Cortex) gefunden werden (Lickteig et al., 2013) (Abb. 7).

Diskussion. Die Untersuchungen sind ein Beitrag zum Verständnis der *Wirkungsweise von Aufbissschienen* (hier inbesondere Typ Michigan) bei kraniomandibulären Dysfunktionen (CMD). Viele Patienten geben durch das Tragen solcher Aufbissschienen eine Besserung der Schmerzintensität an, auch ohne flankierende Behandlung mit Schmerzmitteln. Unsere Untersuchungen legen komplexe Zusammenhänge nahe, die mit Verbesserungen des Funktionszustandes des Kausystems einhergehen. Korreliert man die Intensität der geäußerten Schmerzen mit der Koordination der Gelenkbewegung, so kristallisiert sich vor allem eine Region heraus: die anteriore Insula als Region der affektiven Schmerzverarbeitung (Lickteig et al., 2012, 2013; Lotze et al., 2011; Schweinhardt et al., 2006; Craig et al., 2000). Eine den Schmerz provozierende Bewegung ist assoziiert mit aversiven Gefühlen und löst eine Vermeidungsstrategie vor neuen aversiven Reizen aus. Genau dies wird vor allem in der rechten anterioren Insel prozessiert: andere Studien zeigten, dass diese besonders dann aktiviert war, wenn Probanden eine negative Konsequenz antizipieren (Brown et al., 2008). Sie erwarten bei der Bewegung ihres Kiefers, dass etwas Unangenehmes passieren könnte. Eine er-

Abb. 6: Reduzierung und stärkere Differenzierung des BOLD-Signals in der Differenz Post-Prä betreffend Tragen einer Aufbissschiene, interpretierbar im Sinne einer stärkeren "Ökonomisierung" der Aufbissbewegung (M Lotze, C Lucas, M Domin, B Kordass, 2011).

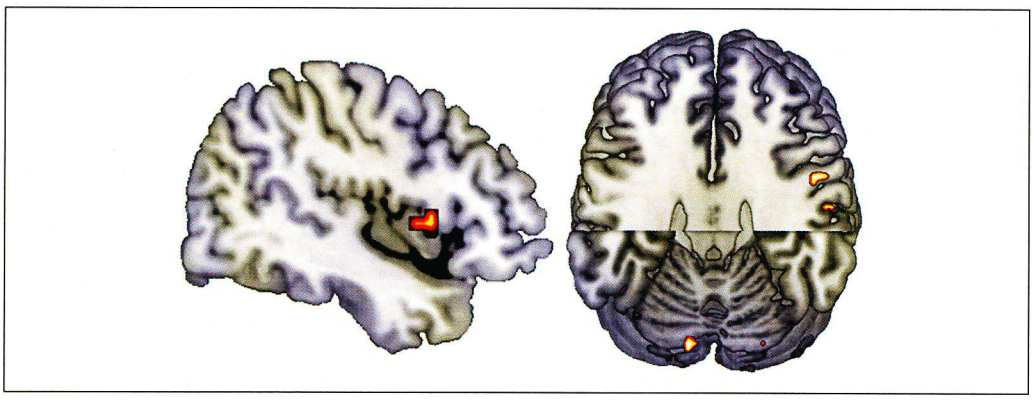

Abb. 7: Im linken Bild Differenzsignalgebung Post-Prä im Bereich der anterioren rechten Insula korreliernd mit der Angabe reduzierter Schmerzintensität in der VAS; Im rechten Bild Differenzsignal Post-Prä im Cerebellum korrelierend Verbesserungen der Rechts-Links-Koordination der Unterkieferöffnungsbewegung im Balkendiagramm (R Lickteig, M Lotze, B Kordass, 2013).

wartete Konsequenz eines *Schmerzerlebens* bei Bewegung des Kiefers ist also dann besonders hoch, wenn sich der Schmerz auch in der letzten Zeit oft eingestellt hatte. Wenn die Patienten eine Reduktion der Schmerzen nach 2 Wochen Training mit der Schiene erfahren, dann ist genau in der anterioren Insel eine Aktivierungsreduktion zu erkennen.

Aufbissschienen verändern die *Schmerzwahrnehmung*. Die Schiene hat aber nicht nur einen „Placebo-Effekt". Mit der posterioren linken Insula sind auch Areale für eine diskriminatorische Verarbeitung des Schmerzes betroffen (Craig, 2003). Die Patientin hat bei unserer Untersuchung offenbar mehr Zutrauen und Sicherheit im „Aufbeißen" durch das Tragen der Aufbissschiene gewinnen können. Die *Koordination* der Gelenkbewegungen und der Muskelaktivität bei *Kaubewegungen* besserte sich; es kam zu einer stärkeren Entspannung der Kaumuskeln im Ruhezustand und zu einer Erholung des Beisskraftpotentials. Diese klinischen und instrumentellen Befunde spiegeln die veränderten fMRT-Signale im *Cerebellum* und im primär motorischen *Cortex* als Zeichen geänderter Bewegungskoordination.

Wenn man gesunden Probanden eine Aufbissschiene individuell anpasst, so kommt es bereits zu einer Verminderung der Aktivität in charakteristischen Hirnarealen, vor allem um die Zentralfurche herum. Dies geschieht gleichermaßen in beiden Gehirnhälften. Diese Reduktion des Aktivitätsmusters, ist Ausdruck einer *Ökonomisierung der Aufbissfunktion* (Lotze et al., 2011). Ähnliche Ökonomiesierungen beobachtet man auch nach erleichterten Durchführungen von Bewegungen aber auch nach repetitivem Training. Überdies erkennt man eine zusätzliche Aktivität nicht nur in den kortikalen sensomotorischen Regionen sondern auch in Arealen des Kleinhirns. Der Feinabgleich der Bewegung ist also komplizierter in der *Steuerung*. Und genau in diesen Arealen findet man folgerichtig auch eine Korrelation mit einer Aktivierungsabnahme und einer im Verlauf der Therapie wieder erreichten Symmetrie in der Bewegung der Kiefergelenke. Die Bewegung wird glatter und symmetrischer und der Steuerungsaufwand nimmt ab (Lickteig et al., 2013; Grodd et al., 2001).

Das Tragen einer Aufbissschiene führt also zu einer Art *„Ökonomisierung"* der Bewe-

gungsabläufe beim Aufbeißen, vergleichbar mit Trainingseffekten in der Sportmedizin. Durch dieses Training werden die Bewegungen flüssiger, sie werden „sensomotorisch integriert" (Lickteig et al., 2012). Mit Bissbehelfen wird nicht nur die Gewöhnung an eine neue, biomechanisch optimierte „Okklusion", sondern auch das *Okkludieren*, also das richtige „Aufbeißen" und der richtige „Aufbiss" trainiert. Dabei kommt es vermutlich gar nicht so sehr auf die Art des Aufbissbehelfes, also auf das „Trainingsgerät" an, sondern auf die richtige Trainingsmethode und, natürlich auch, auf den „Trainer" selbst, also den Zahnarzt, der den Patienten fachkundig und vor allem überzeugend instruiert und mit ihm den Tragemodus vereinbart. Ziel ist die bessere Koordinierung der *Aufbissbewegung* verbunden mit einer besseren Kontrolle und Wahrnehmung von einem nicht optimalem Aufbissverhalten. Die Muskulatur und die Gelenkbewegung werden gewissermaßen umtrainiert, „belastete" Muskeleinheiten abgeschaltet und „nicht belastete" aktiviert (Türp et al., 2002). Das sorgt für „Entlastung" und wegen der Trainingseffekte – hoffentlich – auch für Nachhaltigkeit und einen Langzeiteffekt.

Schlussfolgerung. Aufbissbehelfe sind wirksame Therapiemittel bei Patienten mit kraniomandibulären Dysfunktionen (CMD) und anderen funktionellen teratologischen Vorgängen. Die kinematographischen und elektromygraphischen Messungen, wie die Untersuchungen mit fMRT zeigen, dass durch *Aufbissbehelfe* gezielte therapeutische wie oralrehabilitative Massnahmen eingeleitet und unterstützt werden können. Besonders vielversprechend sind die Veränderungen der *Bewegungskoordination* im Sinne von Trainingseffekten. Aufbissschienen unterbrechen nicht einfach nur neuromuskuläre Reflexmechanismen als eine Art „Fremdkörper", die eingesetzt werden, um das Kausystem in diesem Sinne zu „deprogrammieren", sondern tragen – vorausgesetzt sie sind entsprechend funktionell nach biomechanischen Prinzipien gestaltet – auch zu einer senosmotorischen „Neuprogrammierung" im Sinne eines gezielten Umtrainierens unphysiologischer Bewegungsmuster bei.

Literatur

Al-Ani Z, Gray RJ, Davies SJ, Sloan P, Glenny AM (2005). Stabilization splint therapy for the treatment of temporomandibular myofascial pain: a systematic review. J Dent Educ 69, 1242-1250.

Ommerborn MA, Kollmann C, Handschel J, Depprich RA, Lang H, Raab WH (2010). A survey on German dentists regarding the management of craniomandibular disorders. Clin Oral Investig 14, 137-144.

Conti PC, dos Santos CN, Kogawa EM, de Castro Ferreira Conti AC, de Araujo Cdos R (2006). The treatment of painful temporomandibular joint clicking with oral splints: a randomized clinical trial. J Am Dent Assoc 137, 1108-1114.

Macfarlane TV, Gray RJM, Kincey J, Worthington HV (2001). Factors associated with the temporomandibular disorder, pain dysfunction syndrome (PDS): Manchester case-control study. Oral Dis 7, 321-330.

Carlsson GE (2009). Critical review of some dogmas in prosthodontics. J Prosthodont Res 53, 3-10.

Kordaß B (2002). Computer-assisted instrumental functional diagnostics--state of development, possibilities, and limits. Int J Comput Dent 5, 249-269.

Kordaß B, Hugger, A, Bernhardt O (2012). Correlation between Computer-assisted

Measurements of Mandibular Opening and Closing Movements an Clinical Sympoms of Temprormandibular Dysfunction. Int J Comput Dent 15, 93-107.

Hugger A, Hugger S, Ahlers MO, Schindler HJ, Türp JC, Kordaß B (2013). Movement function of the mandible: A concept for structuring criteria for analysis for standardizing computer-assisted records. J Craniomandibul Function 201, 41-53.

Hugger S, Schindler H, Kordaß B, Hugger A (2012). Clinical relevance of surface EMG of the masticatory muscles (part 1): resting activity, maximal and submaximal voluntary contraction, symmetry of EMG activity Int J Comput Dent 15, 297-314.

Lickteig R, Lotze M, Kordaß B (2013). Successful therapy for temporomandibular pain alters anterior insula and cerebellar representations of occlusion. Cephalalgia, 33, 1248-1257.

Lotze M, Lucas C, Domin M, Kordass B (2011). The cerebral representation of temporomandibular joint occlusion and its alternation by occlusal splints. Hum Brain Mapp 33, 2984-2993.

Lickteig R, Lotze M, Lucas C, Domin M, Kordass B (2012). Changes in cortical activation in craniomandibular disorders during splint therapy - a single subject fMRI study. Ann Anat 194, 212-215.

Schweinhardt P, Glynn C, Brooks J, McQuay H, Jack T, Chessell I (2006). An fMRI study of cerebral processing of brush-evoked allodynia in neuropathic pain patients. Neuroimage 32, 256-265.

Craig AD, Chen K, Bandy D, Reiman EM (2000). Thermosensory activation of insular cortex. Nat Neurosci 3, 184-190.

Brown CA, Seymour B, El-Deredy W, Jones AK (2008). Confidence in beliefs about pain predicts expectancy effects on pain perception and anticipatory processing in right anterior insula. Pain 139, 324-332.

Craig AD (2003). Interoception: the sense of the physiological condition of the body. Curr Opin Neurobiol 13, 500-505.

Grodd W, Hulsmann E, Lotze M, Wildgruber D, Erb M (2001). Sensorimotor mapping of the human cerebellum: fMRI evidence of somatotopic organization. Hum Brain Mapp 13, 55-73.

Türp JC, Schindler HJ, Pritsch M, Rong Q (2002). Antero-posterior activity changes in the superficial masseter muscle after exposure to experimental pain. Eur J Oral Sci 110, 83-91.

Autoren

Prof. Dr. med. dent. Bernd Kordaß,
Dr. rer. med. Sebastian Ruge,
Abteilung für Digitale Zahnmedizin
Okklusions- und Kaufunktionstherapie
Zentrum für Zahn-, Mund- und Kieferheilkunde
Universitätsmedizin Greifswald
Walther-Rathenau-Straße 42a
D-17475 Greifswald

Prof. Dr. med. Martin Lotze,
Rita Lickteig,
Abteilung für Funktionelle Bildgebung
Zentrum für diagnostische Radiologie und Neuroradiologie
Universitätsmedizin Greifwald
Walter-Rathenau-Straße 42a
D-17475 Greifswald

Auszug aus

ISBN 978-3-00-045476-9